

# СОДЕРЖАНИЕ

Об авторе .....	5
Строение позвоночника .....	6
Строение позвонка .....	14
Спинной мозг .....	16
Подвижность позвоночника .....	19
Наклоны вперед и назад.....	21
Наклоны в стороны .....	22
Повороты вокруг оси.....	23
Связки позвоночника.....	24
Амортизация .....	26
Болезни позвоночника .....	28
Дегенерация (старение) .....	29
Снижение кровоснабжения в позвоночнике .....	30
Травма позвоночника.....	34
Хроническая болезнь позвоночника .....	36
Межпозвоночная грыжа.....	38
Виды межпозвоночных грыж .....	41
Проявления межпозвоночной грыжи .....	44
Проявления ущемления разных нервных корешков .....	47
Диагностика проблем позвоночника .....	50
Жалобы пациента .....	51
Анамнез (история) болезни и жизни.....	52
Неврологический осмотр.....	53
Инструментальные обследования.....	56
Лечение спины .....	61
Ортопедическое лечение.....	61
Вытяжение (тракция) позвоночника.....	64

Аппаратное вытяжение.....	68
Особенности аппаратного вытяжения.....	72
Результат вытяжения.....	77
Альтернативные методики вытяжения позвоночника.....	78
Медикаментозное лечение.....	90
Обезболивание.....	91
Устранение воспаления.....	93
Расслабление мышц.....	95
Восстановление хряща.....	96
Витаминотерапия.....	99
Биологически активные добавки и гомеопатия.....	100
Физиотерапевтическое лечение.....	101
Прогревание спины.....	101
Миостимуляция спины.....	104
Магнитное поле для позвоночника.....	106
Хирургическое (оперативное) лечение.....	108
Дополнительные рекомендации врача.....	111
Правильная постель.....	122
Разные заболевания позвоночника.....	130
Сколиоз.....	131
Гемангиома.....	145
Грыжа Шморля.....	146
Спондилёз.....	148
Спондилоартроз.....	150
Спондилолистез (листез).....	152
Компрессионный перелом позвоночника.....	154
Остеопороз позвонков.....	158
Вопросы к врачу.....	160
Заключение.....	171

# Об авторе

**Владимир Мирославович Голод** — врач невропатолог. Он лечит в первую очередь позвоночник, остеохондроз. Практикуя долгое время в больнице, врач изучал, как построен человеческий организм, как работает, функционирует, как болеет. Некоторое время преподавал в медицинском колледже.

На протяжении последних десяти лет пришел к выводу, что традиционными методиками, которые на сегодняшний день предлагаются медициной, вылечить спину и сделать ее здоровой не получится! Часто после курса лечения спина у пациентов остаётся больной.

Почему нет результатов? Этот вопрос заставил доктора Голода изучать суть проблемы намного глубже, начиная с общей анатомии, строения позвоночника, более тонких элементов его функционирования.

Каковы причины возникновения болезни и что нужно нашей спине, чтобы она была здорова?

Доктор Голод уверен: чтобы вылечить человека, в первую очередь ему следует объяснить суть проблемы. Отсутствие понимания своей болезни приводит к тому, что человек постоянно повторяет ошибки и как результат, спина снова болит.

Владимир Мирославович объясняет, как вылечить болезнь и что нужно сделать, чтобы ваша спина оставалась здоровой как можно дольше.

# **СТРОЕНИЕ ПОЗВОНОЧНИКА**

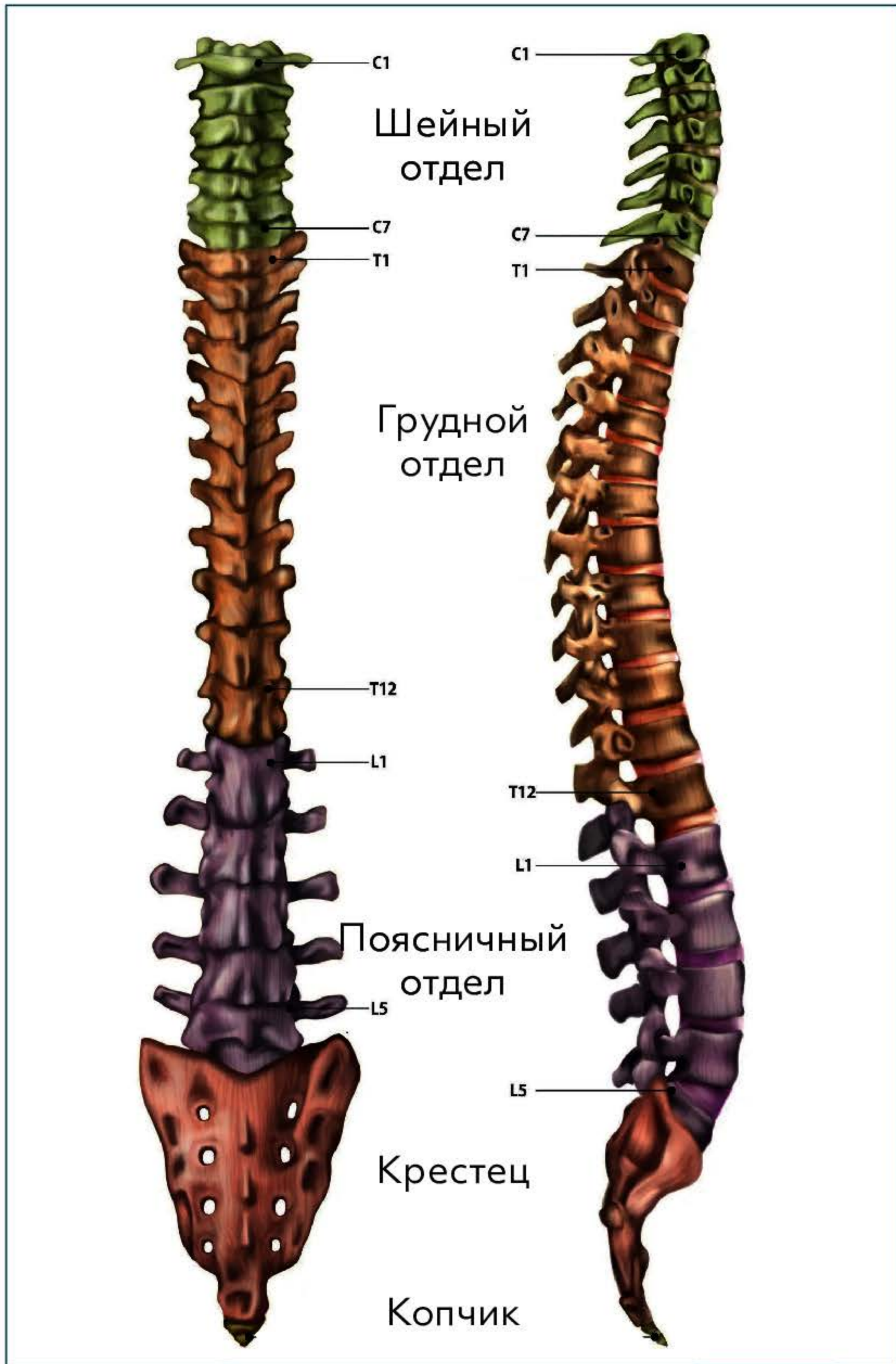
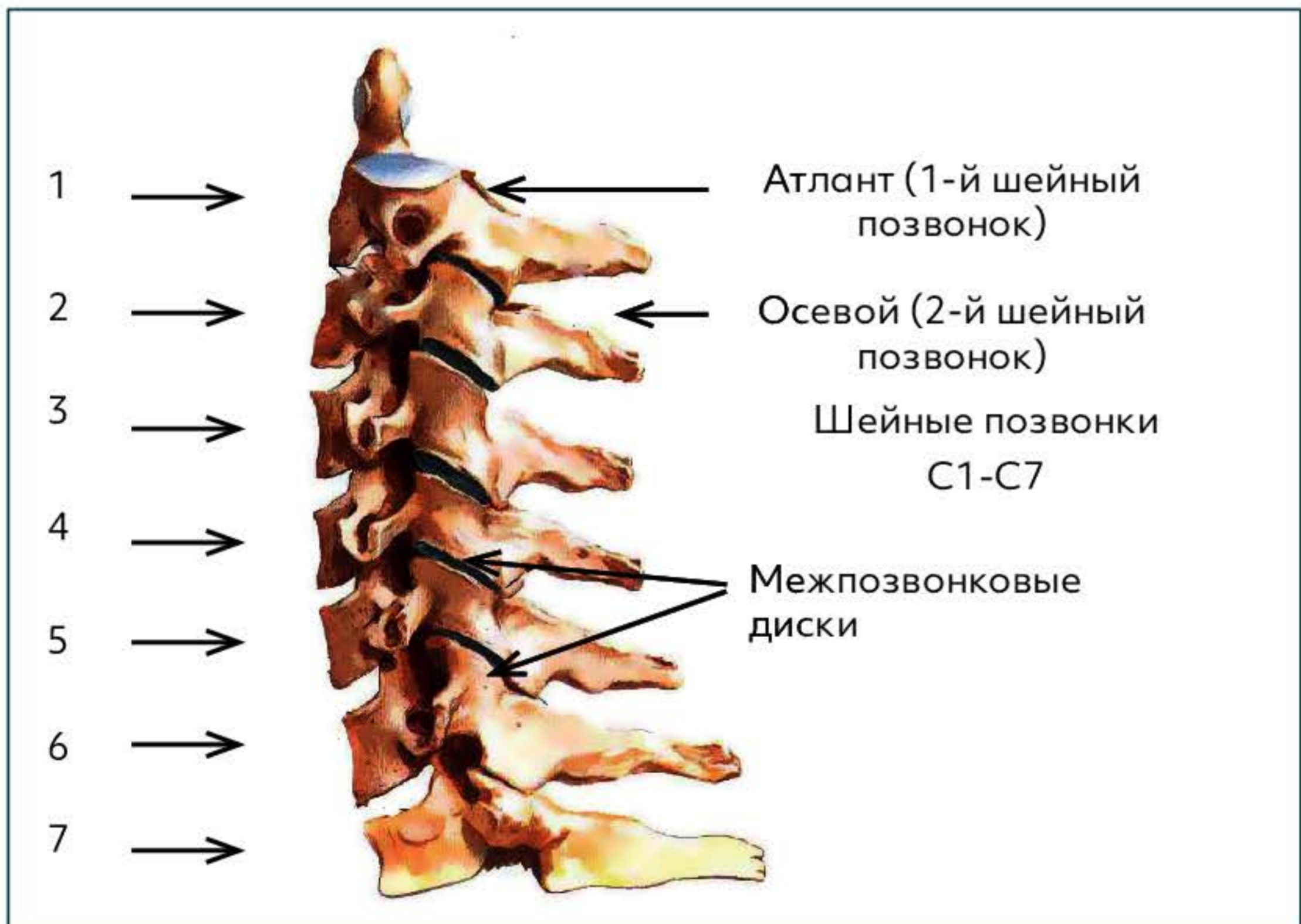


Рис. 1. Схема строения позвоночника

**Позвоночник** — это часть опорно-двигательного аппарата человека, ствол нашего организма (рис. 1). Позвоночник расположен в спине, связан с головой, руками и ногами, грудной клеткой, животом.

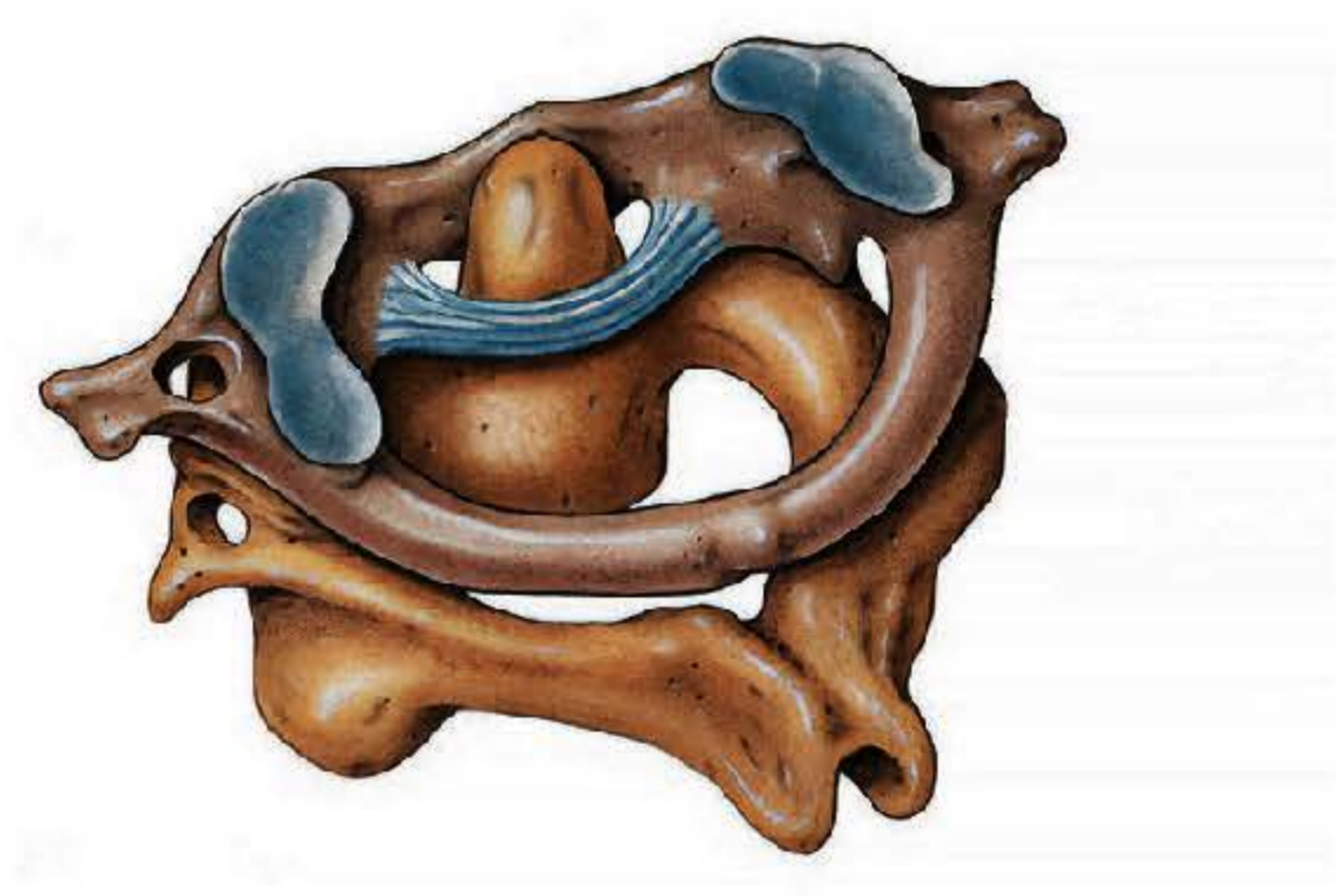
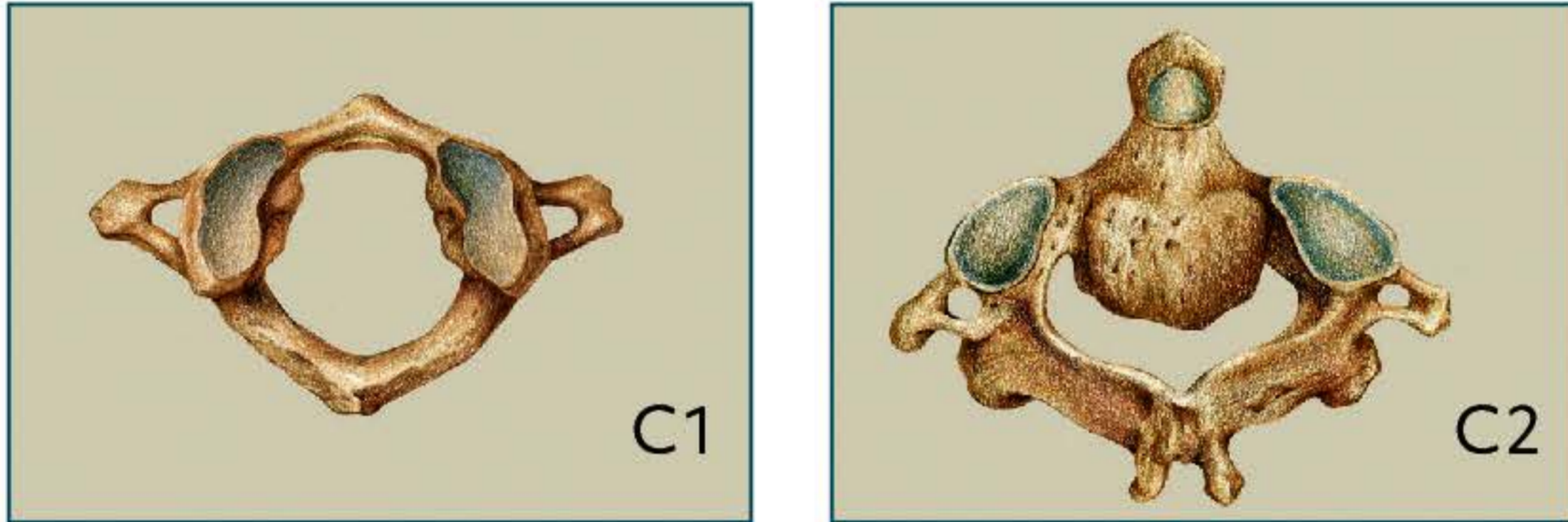
**Позвоночник имеет 5 отделов:**

- **шейный отдел** — состоит из 7 шейных позвонков (рис. 2). Они самые тонкие. Внутри поперечных отростков шейных позвонков проходят позвоночные артерии, которые несут кровь к головному мозгу.

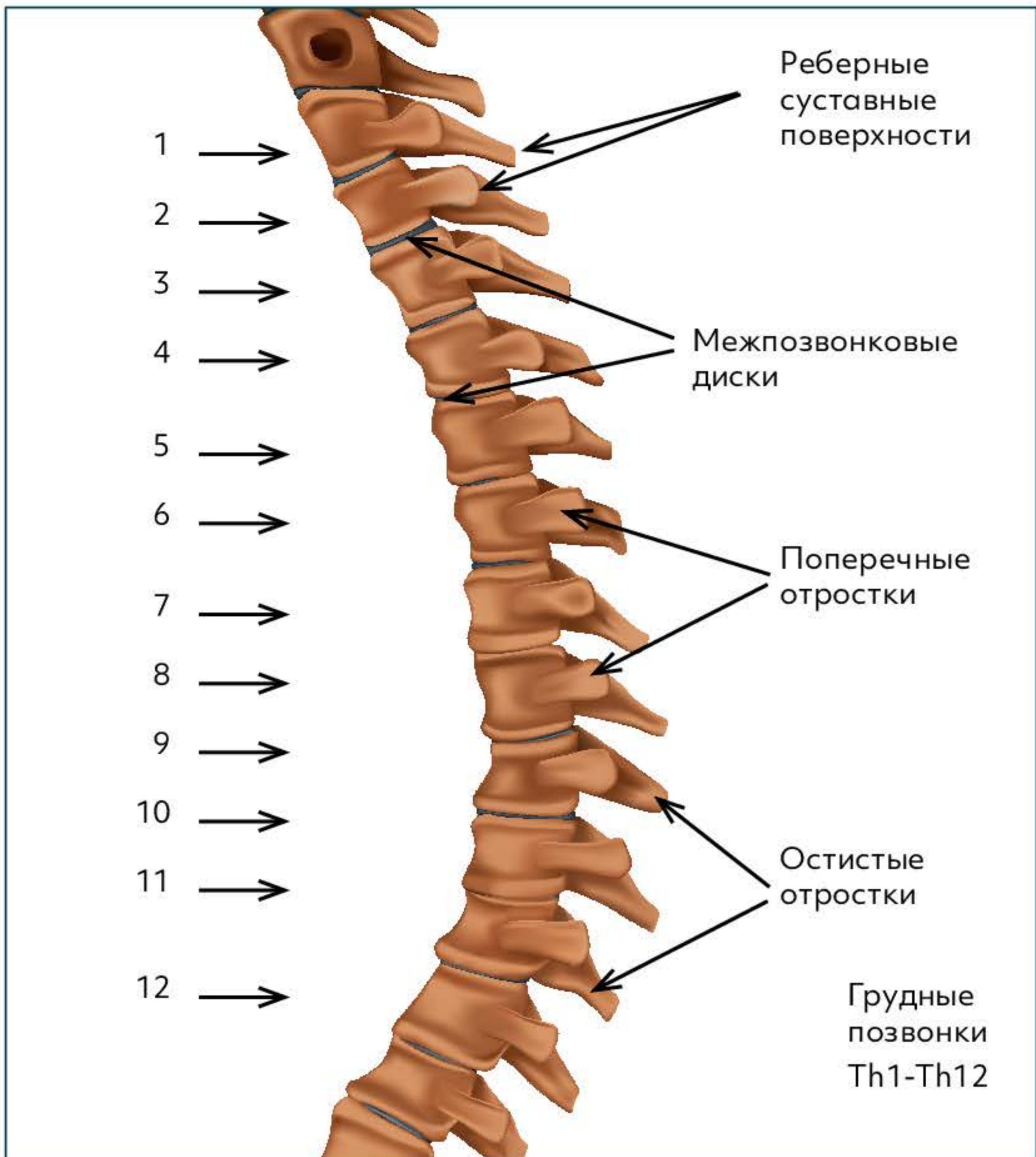


**Рис. 2.** Шейный отдел позвоночника

Особенным является самый верхний первый позвонок — **атлант** (рис. 3). У него нет тела; есть передняя и задняя дужки. Атлант прикреплен к затылочной кости головы и ко второму **осевому** позвонку. Благодаря такому соединению обеспечивается высокая подвижность головы и верхнего отдела шеи;



**Рис. 3.** Строение позвонка: Атлант, Осевой



**Рис. 4.** Грудной отдел позвоночника

- **грудной отдел** позвоночника состоит из 12 позвонков (рис. 4), к которым прикрепляются рёбра.

Вместе с рёбрами и грудиной грудные позвонки образуют костную структуру — грудную клетку. Поэтому грудной отдел позвоночника остаётся малоподвижным (рис. 5);



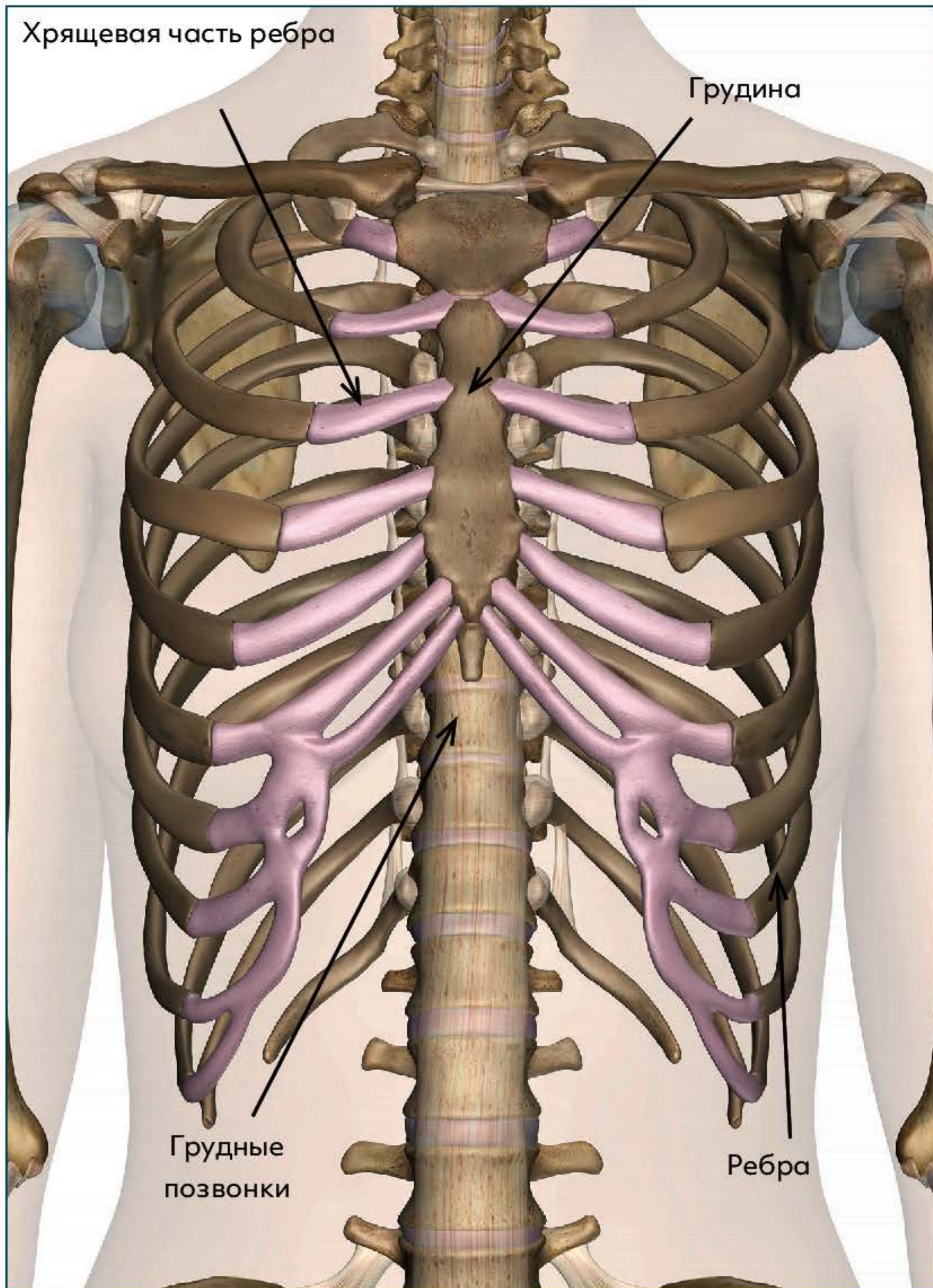


Рис. 5. Схема строения грудной клетки

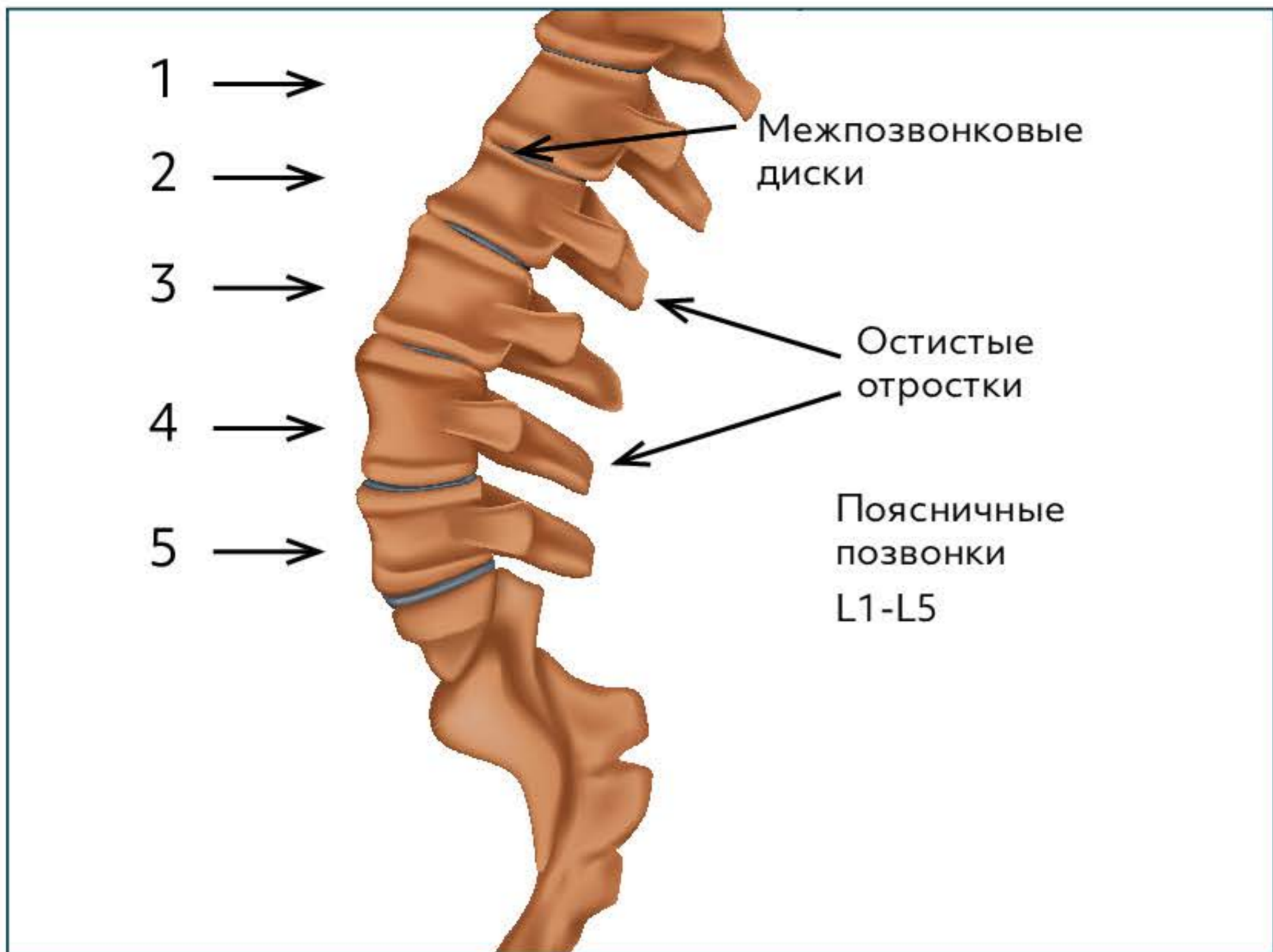

Рис. 6. Схема поясничного отдела позвоночника

- **поясничный отдел** состоит из 5 позвонков (рис. 6). Они самые крупные и массивные. На поясницу и межпозвоночные диски приходится самая большая нагрузка позвоночника. Поэтому именно в поясничном отделе позвоночника наблюдается больше всего повреждений;
- **крестцовые позвонки** (5 позвонков), вследствие малоподвижности этого отдела, в детском возрасте срастаются в одну кость — крестец (рис. 7). В нем отсутствуют диски и подвижность. Крестец вместе с тазовыми костями формирует одну костную структуру — таз;
- **копчиковый отдел** позвоночника состоит из 2–3 маленьких позвонков, которые срослись в одну маленькую косточку — копчик.